Università di Roma Tor Vergata

ENDOCRINOLOGIA

Lezione 2

Ipotalamo ed Ipofisi anteriore

CORSO DI LAUREA IN SCIENZE OSTETRICHE

Secondo Anno – Secondo Semestre

Medicina Interna – Scienze Chirurgiche – Medicina Prenatale

Assistenza al parto ed al puerperio

Prof. Costanzo Moretti

Dipartimento di Medicina dei Sistemi

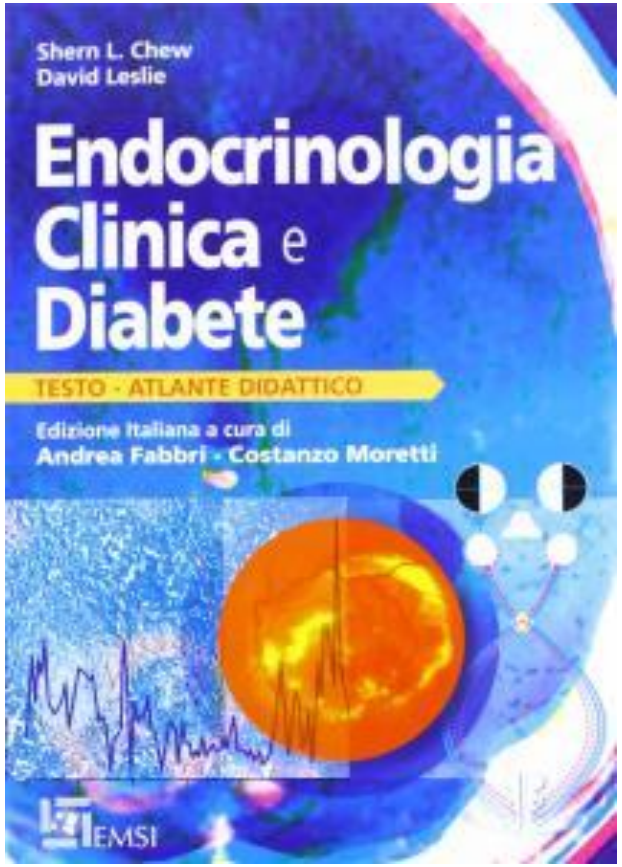

www.endocrinologiamoretti.it

Didattica

Anatomia dell'ipotalamo

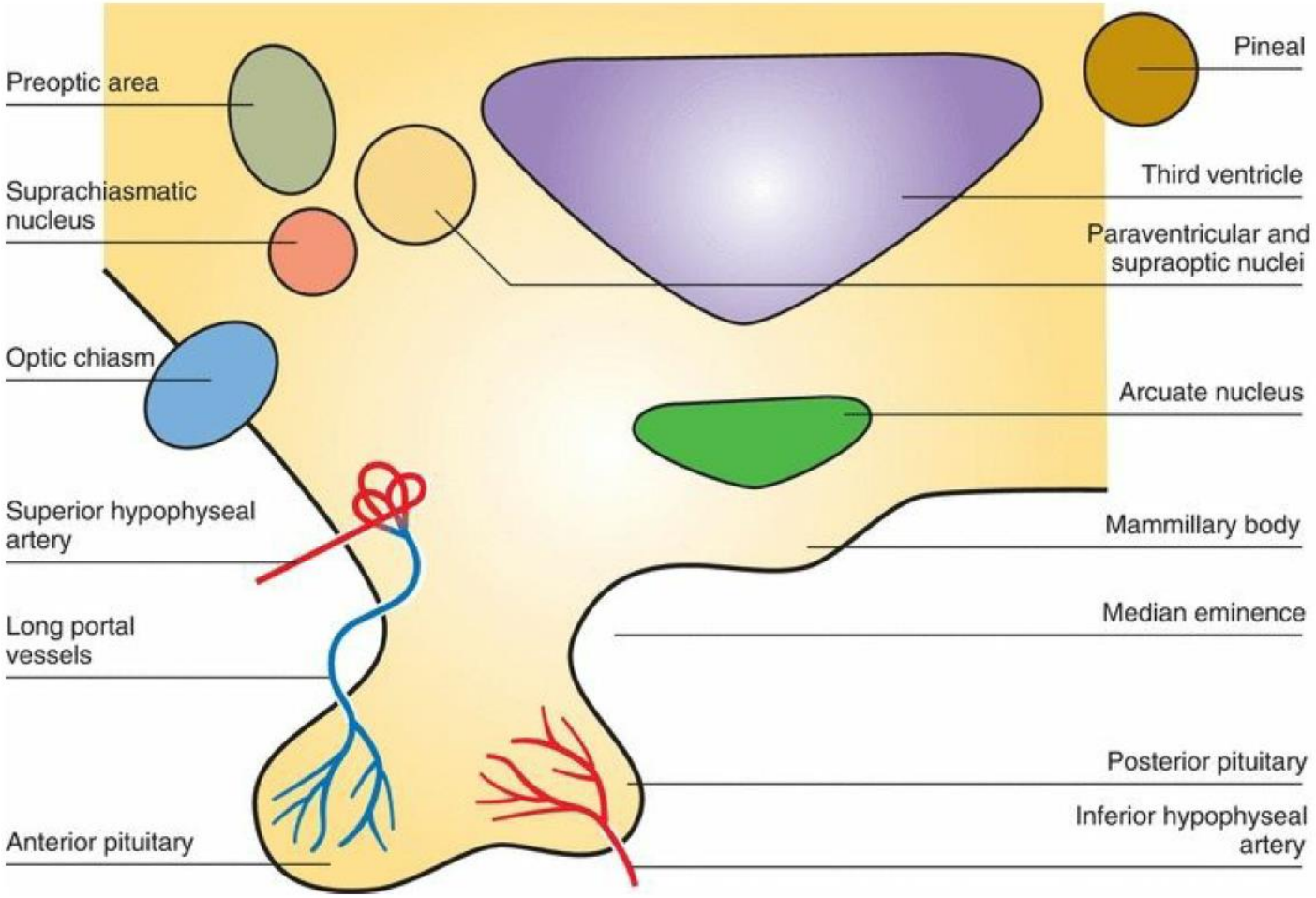

Ipotalamo

Regione del cervello deputata alla coordinazione delle risposte fisiologiche di differenti organi che nell'insieme mantengono la omeostasi. Questa funzione è svolta attraverso la integrazione di segnali provenienti dall'ambiente, da altre regioni del cervello e da reti afferenti viscerali che consentono di produrre adeguate risposte neuroendocrine. L'ipotalamo influenza molti aspetti delle funzioni giornaliere che comprendono l'equilibrio fame/sazietà, la spesa energetica, il peso corporeo, la assunzione di fluidi ed il loro bilancio, la pressione arteriosa, la sete, la temperatura corporea ed il ritmo del sonno

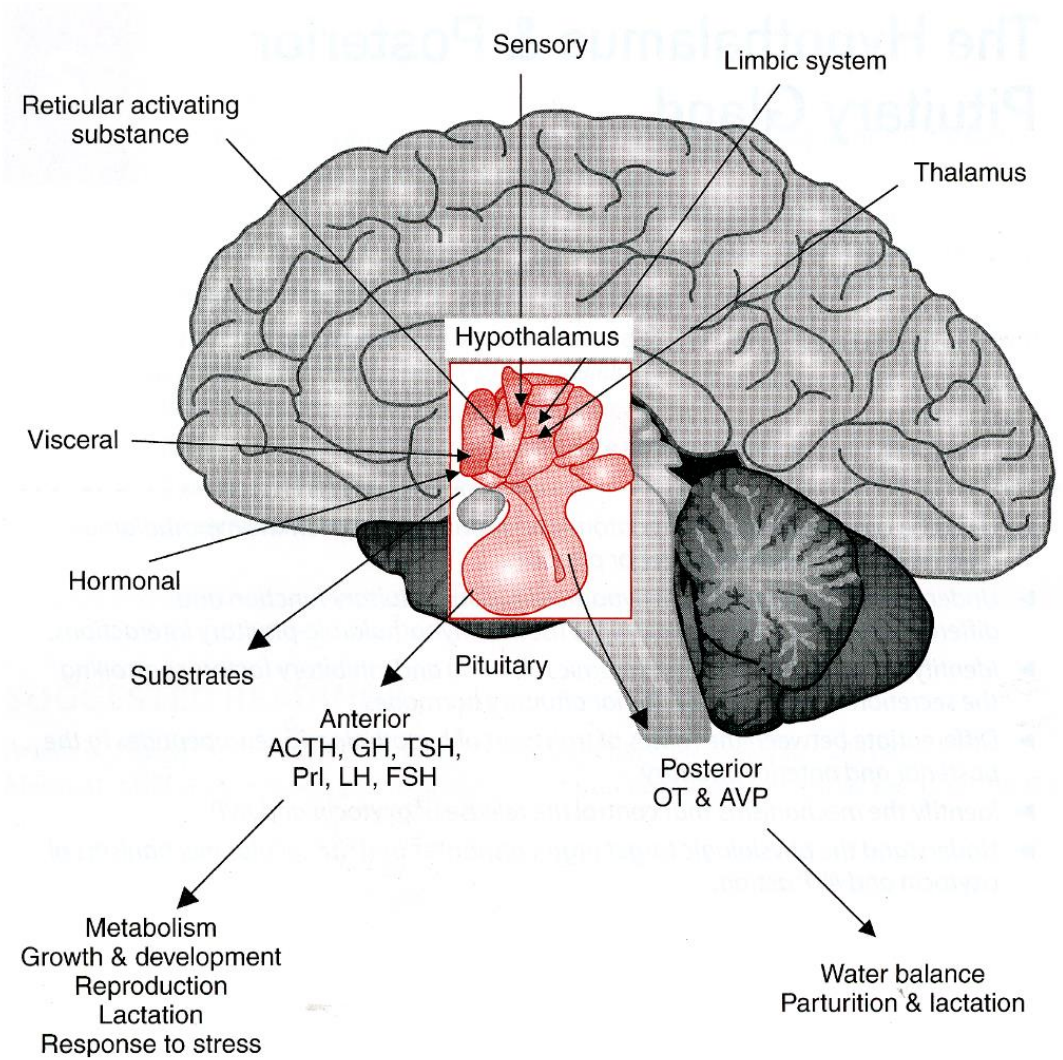

Regolazione neuroendocrina della omeostasi

Il rilascio di neuropeptidi ipotalamici è regolata da segnali afferenti neuronali e dai livelli circolanti di ormoni e substrati. Il ritmo sonno/veglia, le variazioni della luce, i rumori, gli improvvisi spaventi, l'ansia, le immagini visive sono tutti esempi di segnali che sono integrati a livello dell'ipotalamo e che sono coinvolti nella regolazione del rilascio dei neurormoni che controllano la funzione dell'ipofisi.

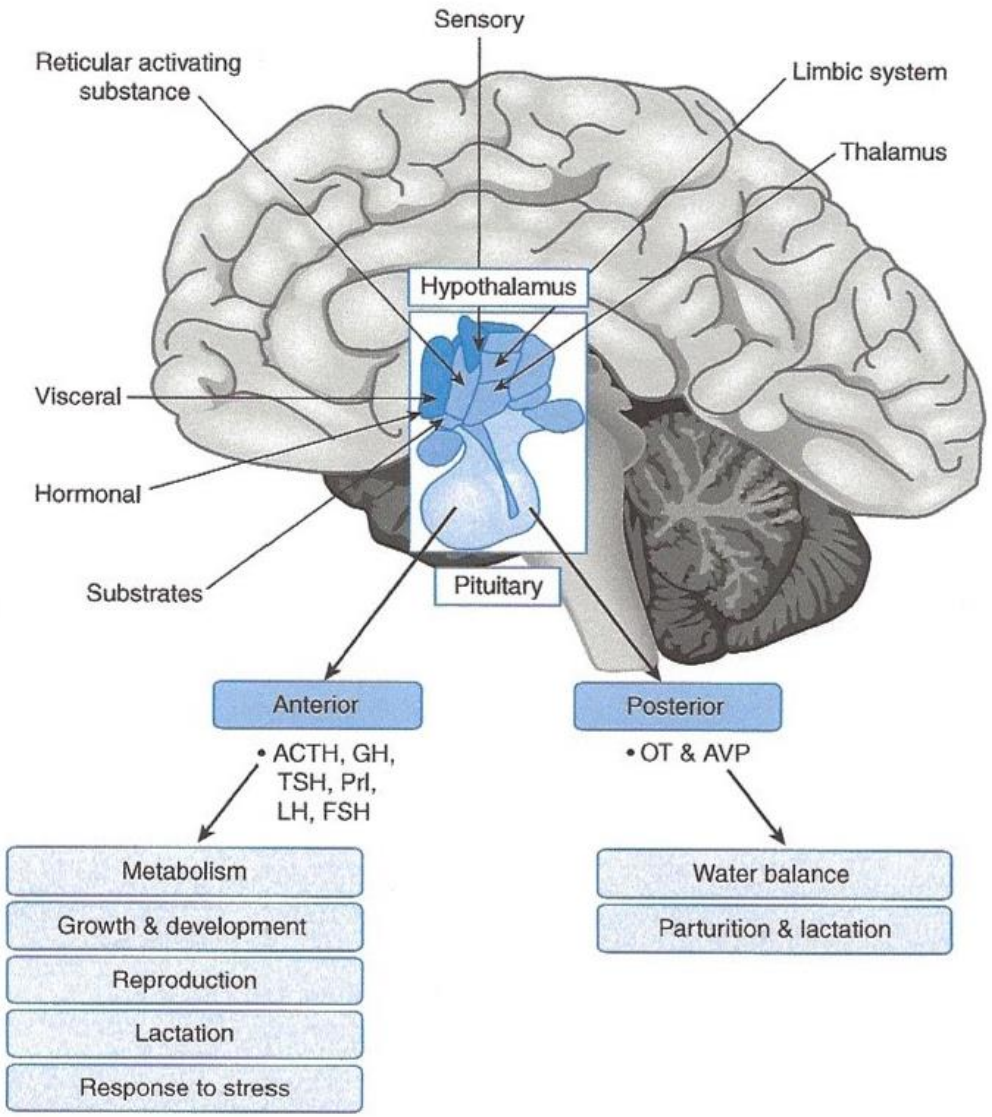

Correlazioni anatomo-funzionali tra ipotalamo ed ipofisi

L'ipotalamo è anatomicamente e funzionalmente legato ad ipofisi anteriore e posteriore. La stretta correlazione avviene attraverso il sistema ipotalamo ipofisario. Le arterie ipofisarie superiori, mediali ed inferiori supportano la disponibilità di sangue arterioso alla eminenza mediana ed all'ipofisi. I neuroni magnocellulari dei nuclei sopraottico e paraventricolare che hanno lunghi assoni che terminano nella eminenza mediana dove liberano i loro neuropeptidi. I vasi portali lunghi trasportano dall'eminenza mediana peptidi dal plesso capillare primario al plesso secondario che circonda le cellule della adenoipofisi

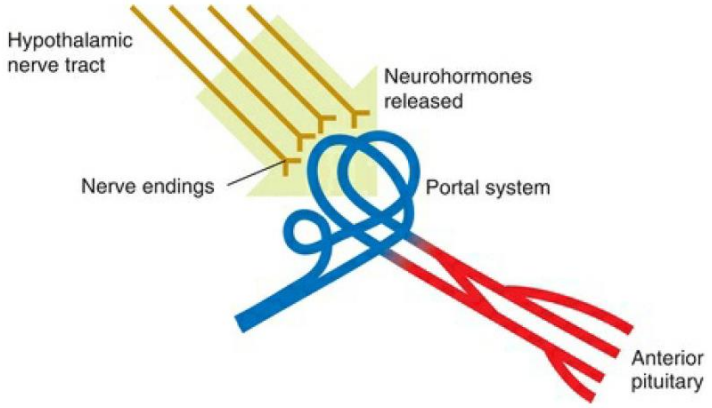

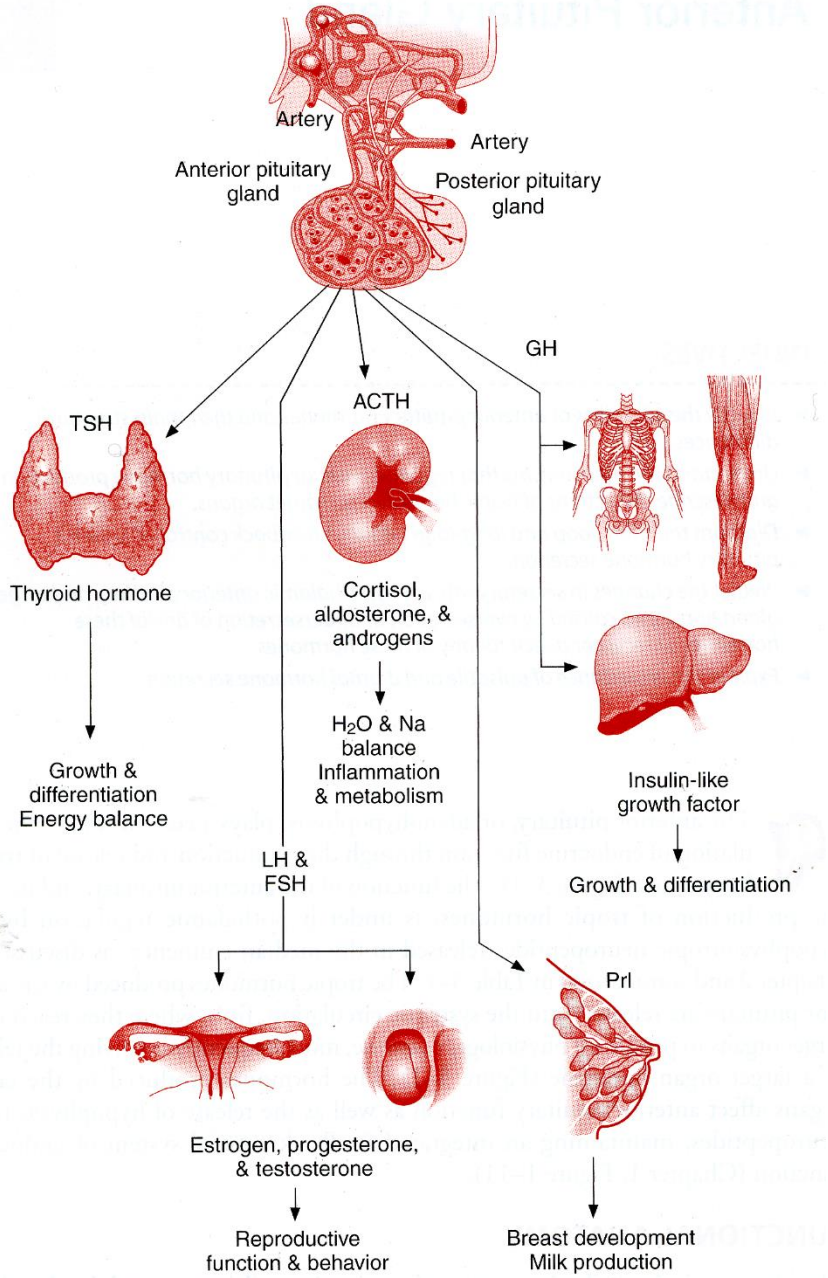

Vie di segnale intracellulare coinvolte negli effetti mediati dagli ormoni ipotalamo-ipofisari

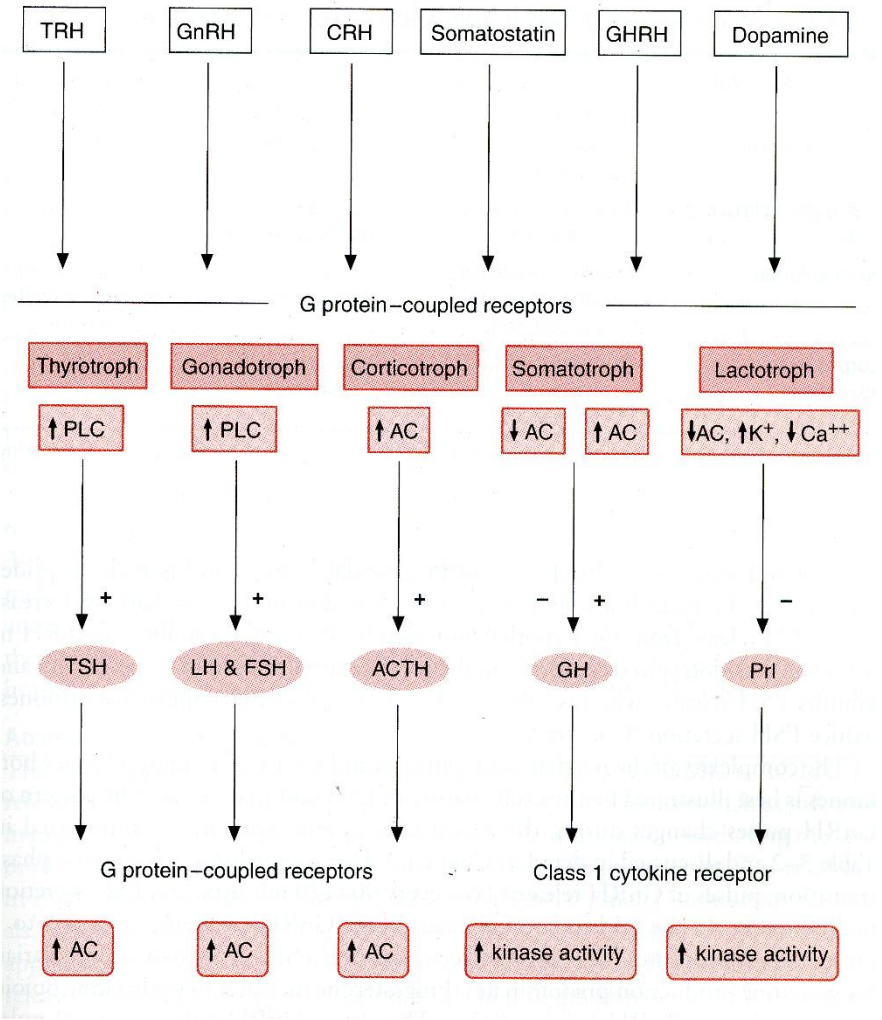

Meccanismi di feed-back nel controllo della secrezione della cellula gonadotropa adenoipofisaria

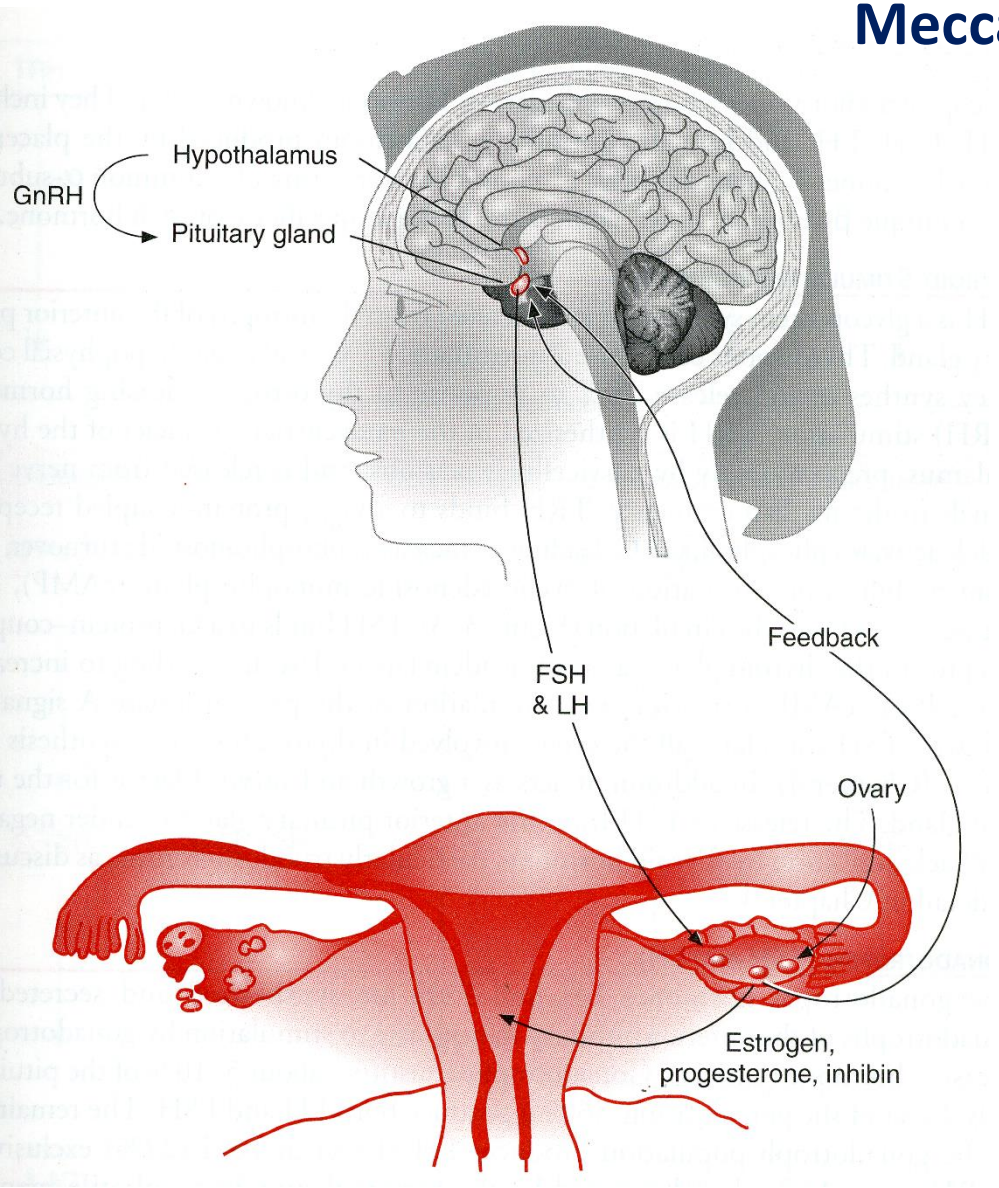

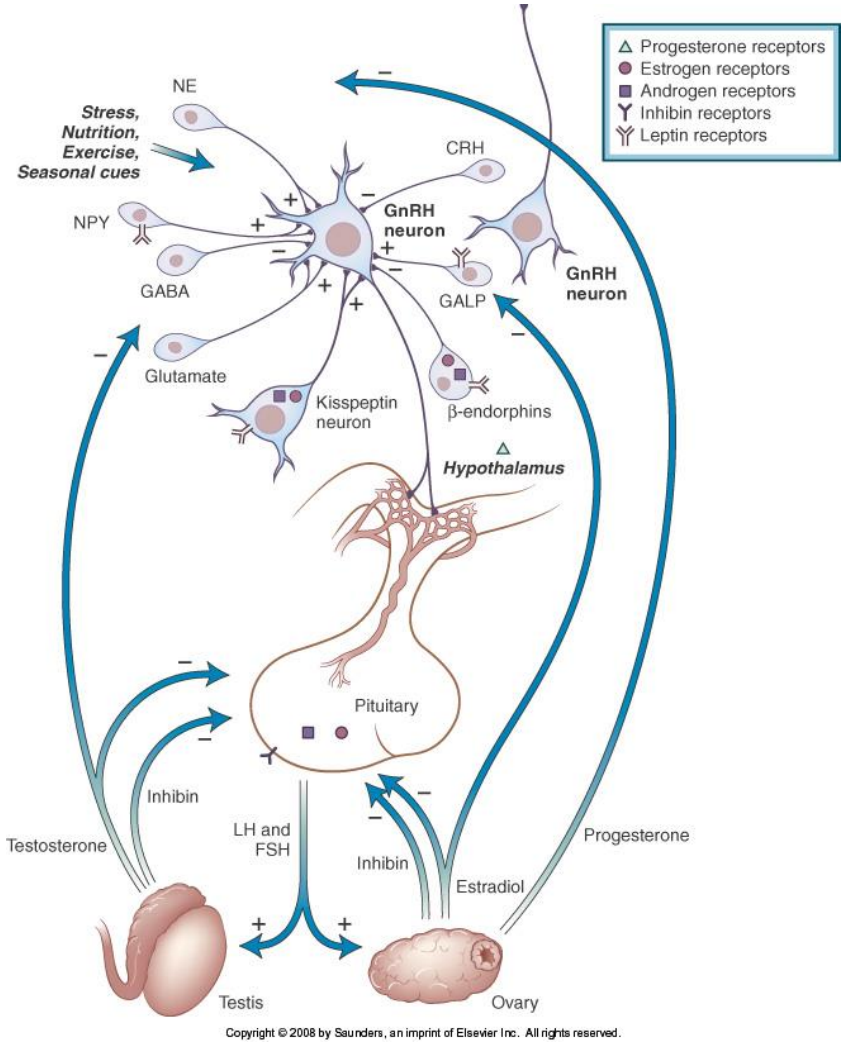

Copyright © 2008 by Saunders, an imprint of Elsevier Inc. All rights reserved.

Meccanismi di feed-back nel controllo della secrezione della cellula somatotropa della adenoipofisi

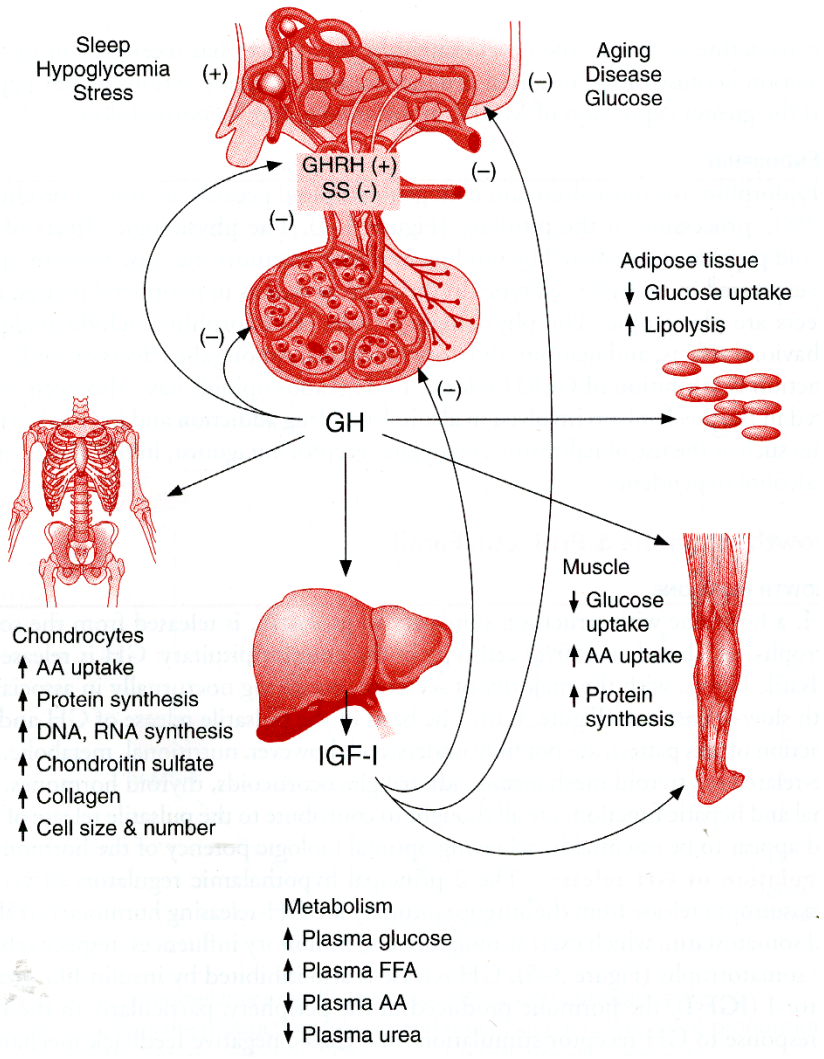

Secrezione dell'ormone della crescita (STH o GH) adenoipofisario

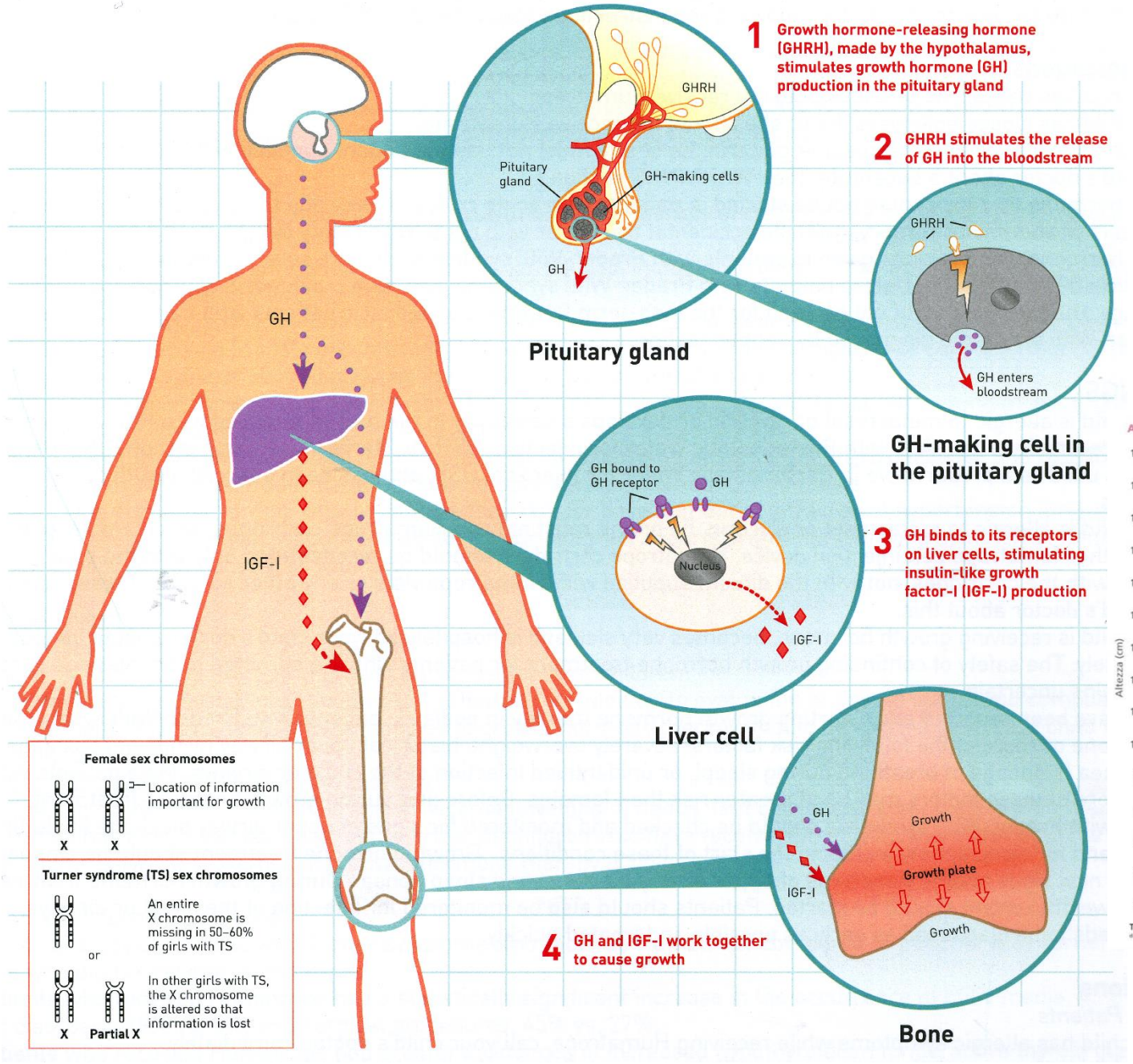

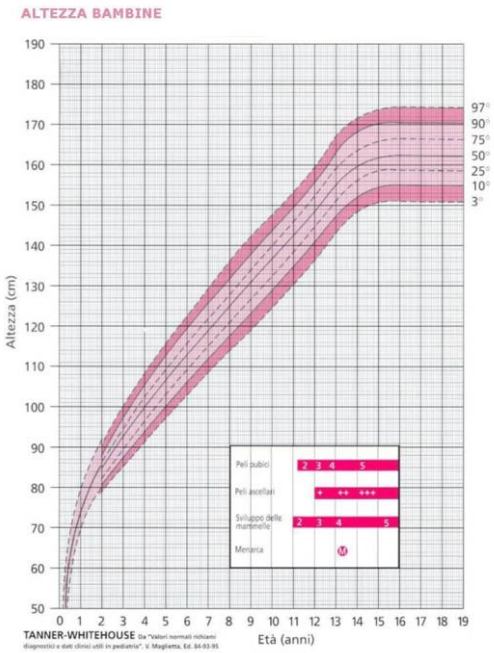

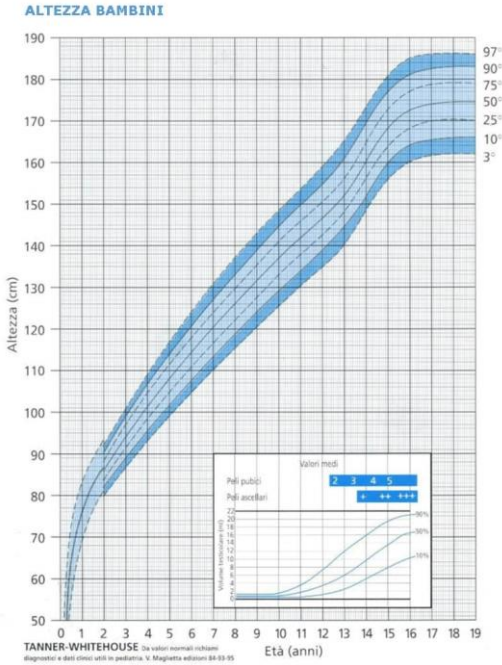

L’età ossea rappresenta lo stadio di sviluppo della crescita dello scheletro

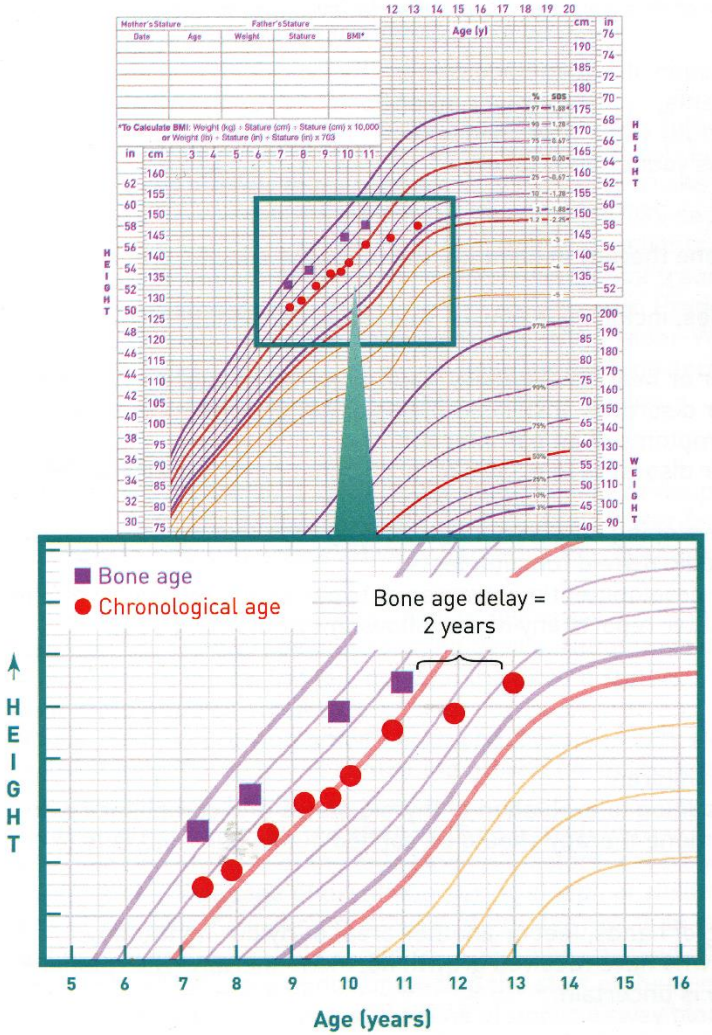

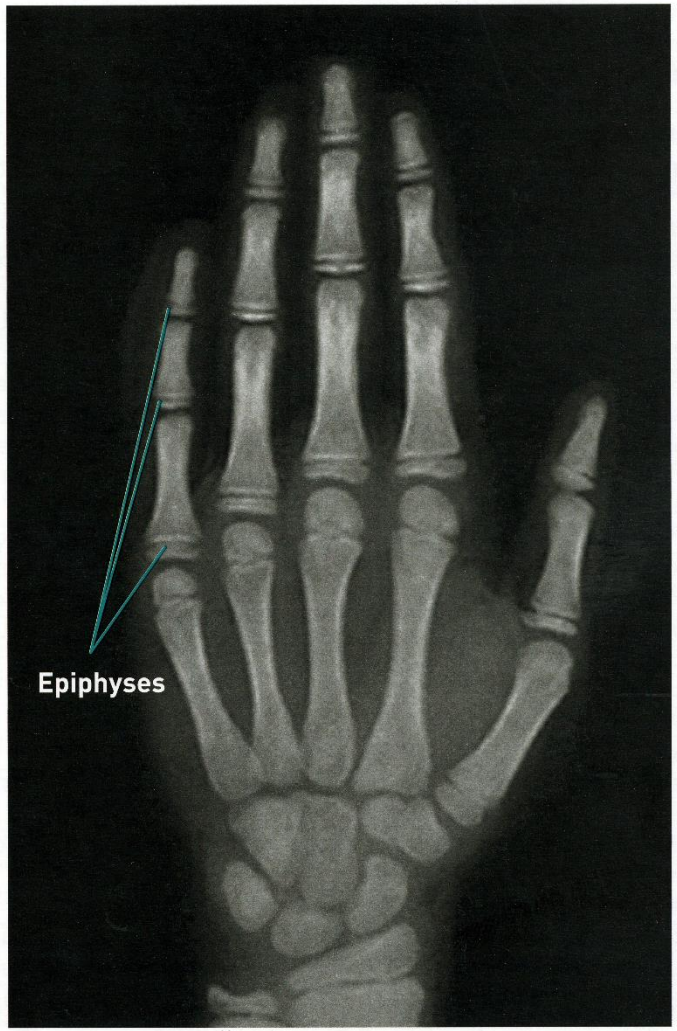

Ritardo di crescita legato non a deficit ormonale ma a sindrome da malassorbimento di nutrienti

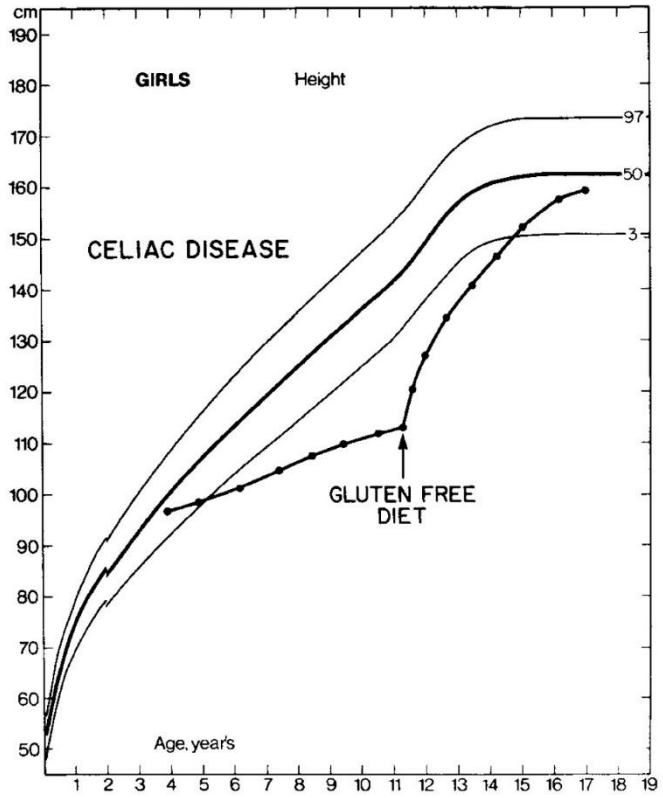

Copyright ©2003 Elsevier Science (USA). All rights reserved.

Controllo del rilascio di prolattina dalla cellula lattotropa adenoipofisaria ed azioni biologiche

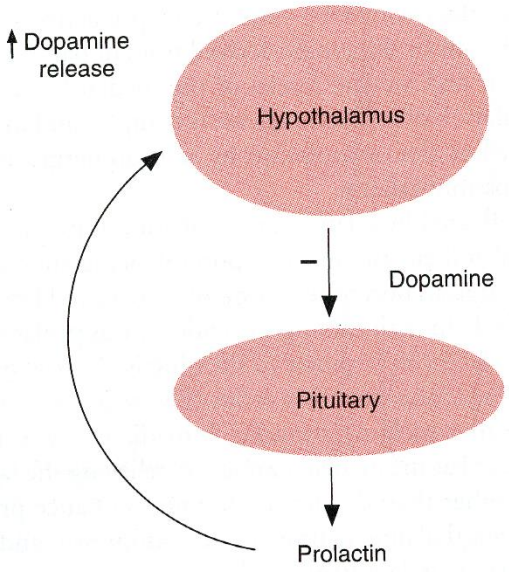

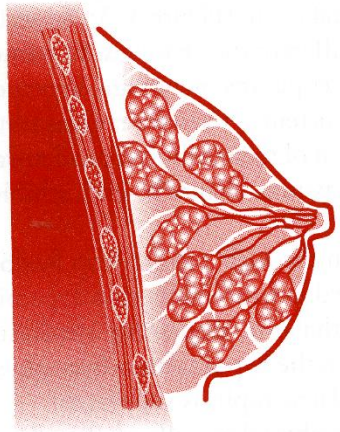

- Breast differentiation
- Duct proliferation & branching
- Glandular tissue development
- Milk protein synthesis
- Lactogenic enzyme synthesis

Controllo del rilascio di ACTH dalla cellula corticotropa adenoipofisaria ed azioni biologiche

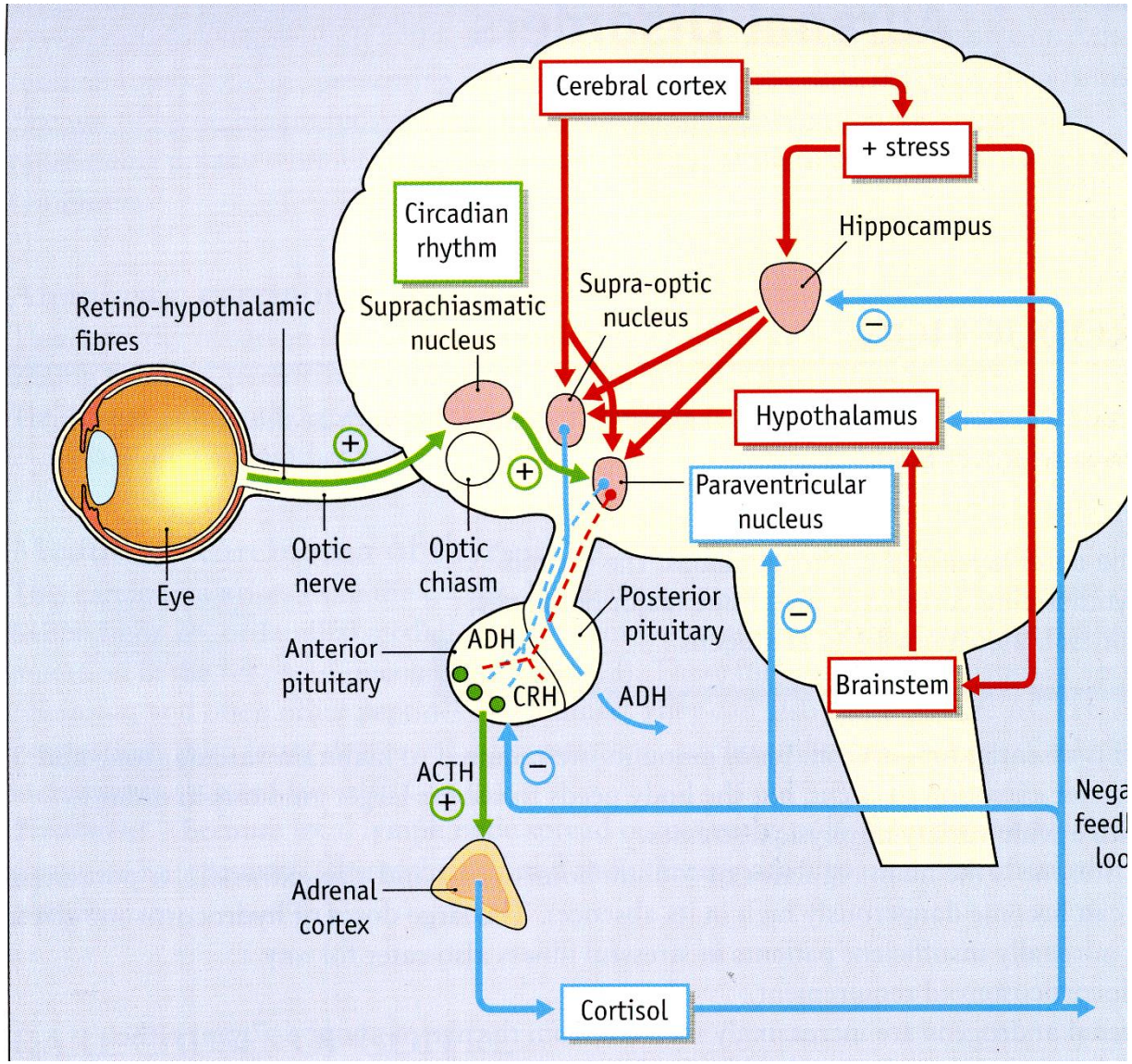

(a) Examples of endocrine disorders throughout life

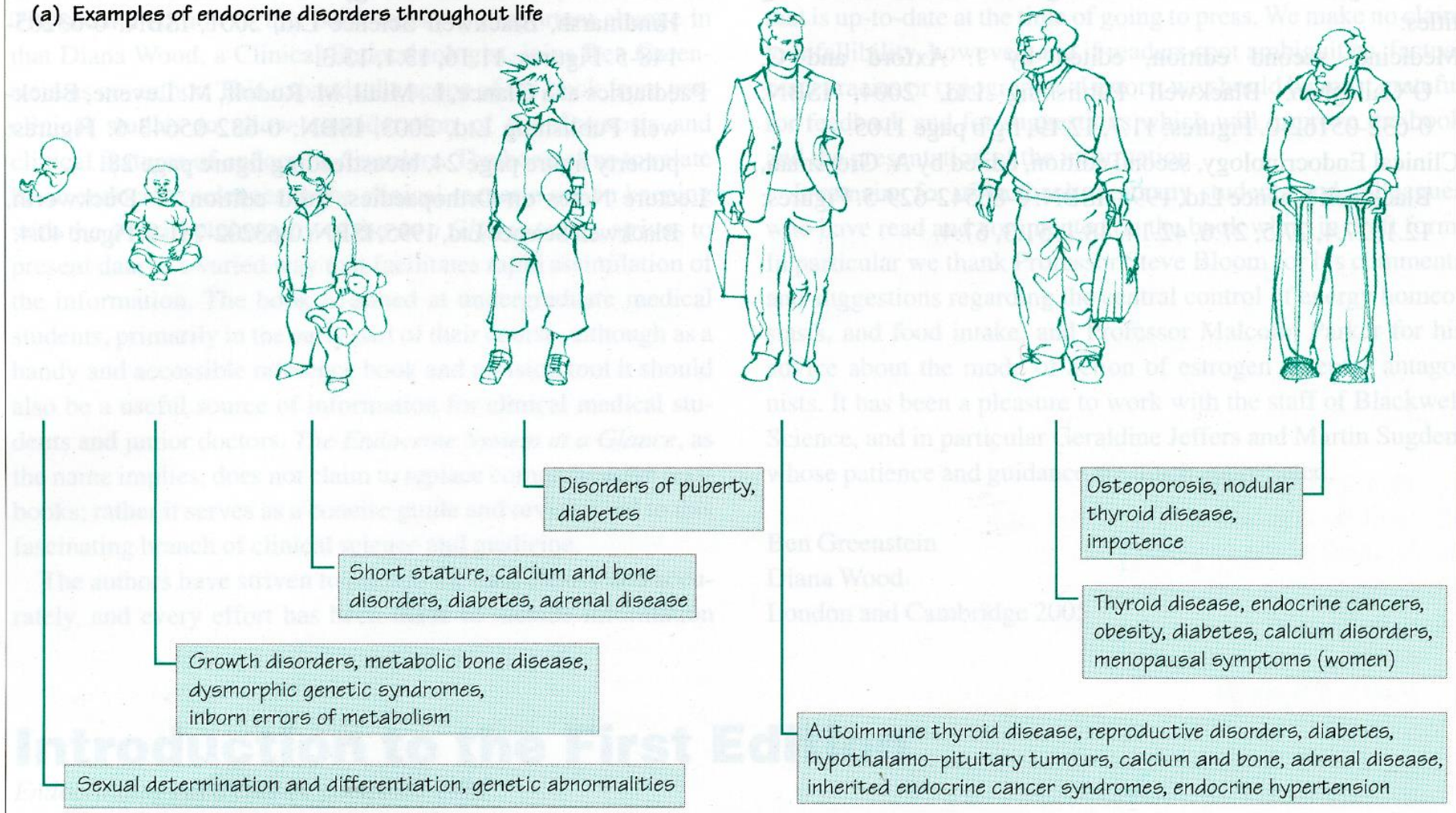

PATOLOGIE dell'IPOFISI

IPOPITUITARISMO PRIMITIVO

A. TUMORI IPOFISARI

PRIMITIVAMENTE INTRASELLARI (Adenoma, Craniofaringima)

PARASELLARI (Meningioma, Glioma ottico, Cordoma)

METASTATICI (Ca.Mammario, Melanoma)

B. NECROSI ISCHEMICA DELL'IPOFISI

POST-PARTUM (S. di Sheehan)

DIABETE MELLITO

ALTRE MAL. SISTEMICHE (Arterite temporale, Depranocitosi, Eclampsia)

C. ANEURISMI DELLA CAROTIDE INTERNA

D. APOPLESSIA IPOFISARIA (Infarcimento emorragico di adenomi)

IPOPITUITARISMO PRIMITIVO

E. TROMBOSI DEL SENO CAVERNOSO

F. MALATTIE INFETTIVE (TBC, Sifilide, Malaria, Meningite, Micosi)

G. MALATTIE INFILTRATIVE (Emocromatosi)

H. IMMUNOLOGICI (Ipofisite linfocitaria, Sarcoidosi, NeuroLES)

I. IATROGENE (Da Irradiazione, post-chirurgica)

J. SINDROME PRIMITIVA DELLA SELLA VUOTA

K. ALTERAZIONI METABOLICHE (Insufficienza Renale Cronica)

L. DEFICENZE EREDITARIE MULTIPLE (Mutaz. del gene Pit-1)

M. DEFICENZE CONGENITE ISOLATE

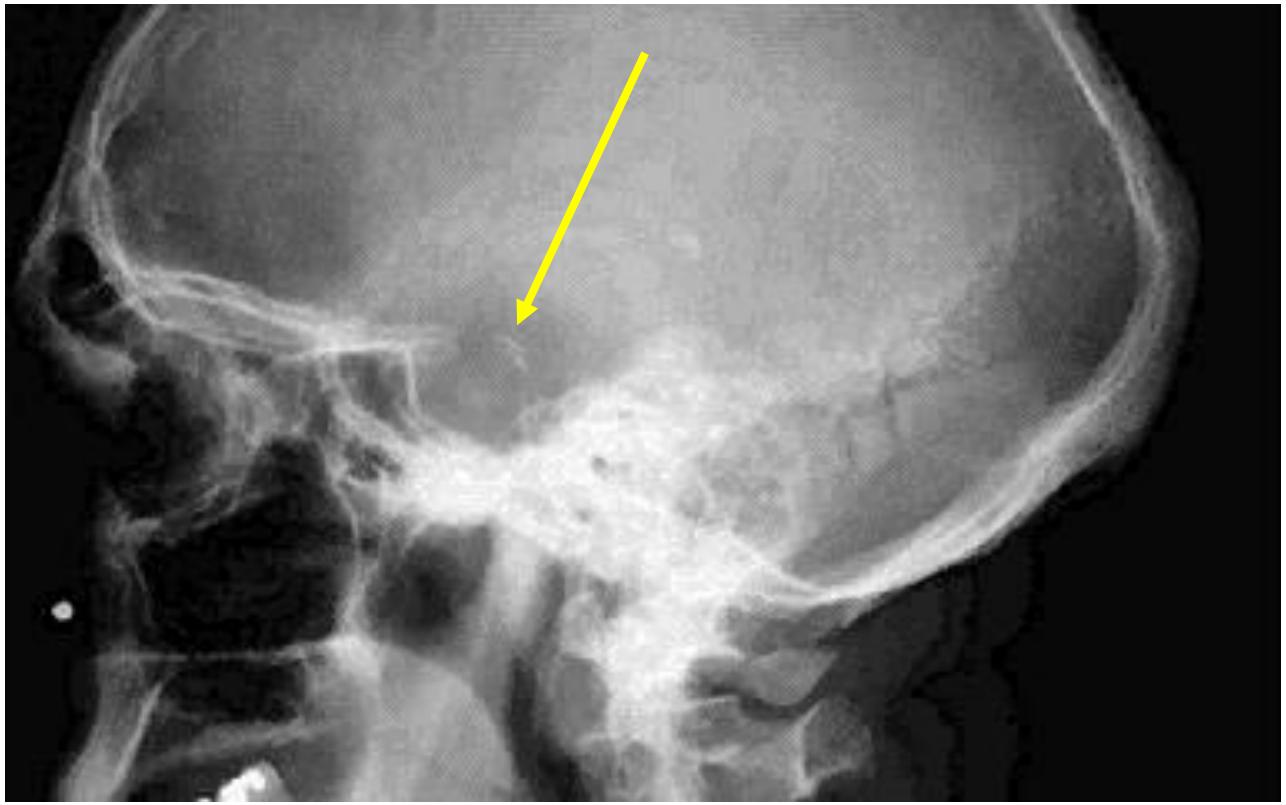

maschio di 65 aa con slargamento della fossa dovuto a un macro adenoma. Il pz lamentava cefalea e riduzione del visus (emianopsia bitemporale) da circa 3 anni, ma non lamentava nessun sintomo da ipopituitarismo.

Adenoma prolattino-secernente

Galattorrea in una donna di 45 anni con un prolattinoma

Ipogonadismo ipogonadotropinico

Ipogonadismo ipogonadotropo di lunga durata in un uomo di 39 aa! Da notare l'assenza di peluria, l'atrofia dei genitali, l'ipotonia della massa muscolare, l'attegiamento eunucoide, la ginecomastia e l'obesità.

Apoplessia ipofisaria post-partum

Deficit gonadotropinico e di ACTH in una donna di 40 anni affetta da S. di Sheehan.
Da notare la completa assenza di peli ascellari, e l’atrofia mammaria.

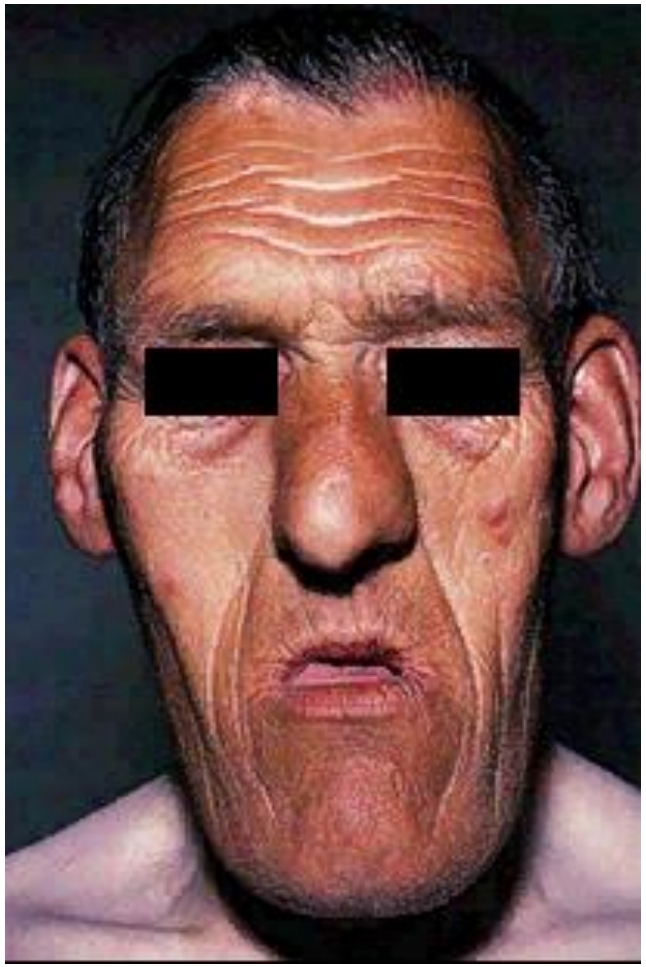

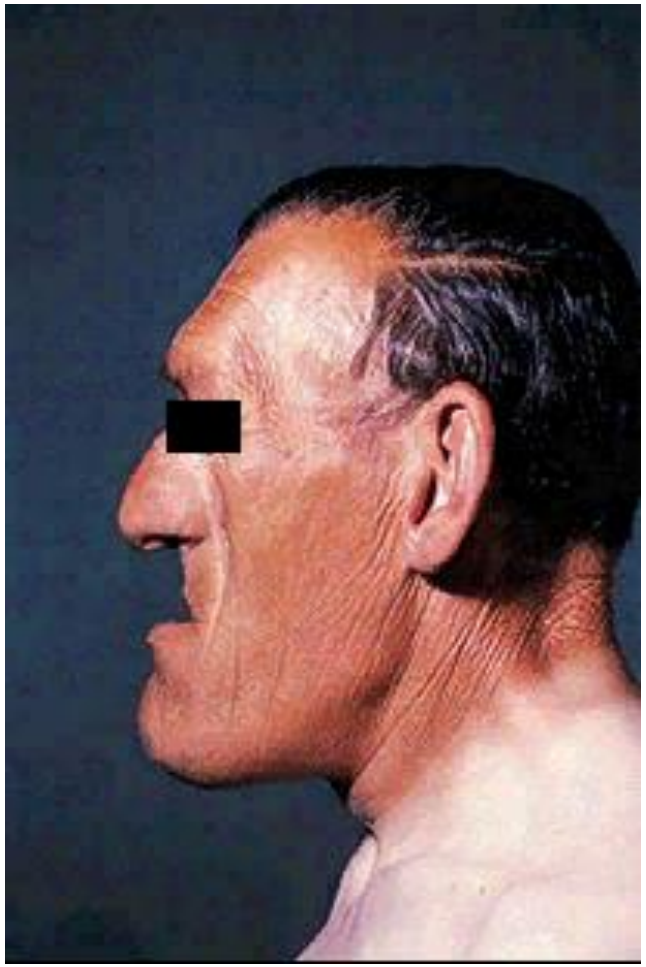

Pz di 68 anni con acromegalia, da macroadenoma ipofiario. Da notare il prognatismo, le bozze frontali, lo spessore delle pliche cutanee, la piramide nasale e l’acne.

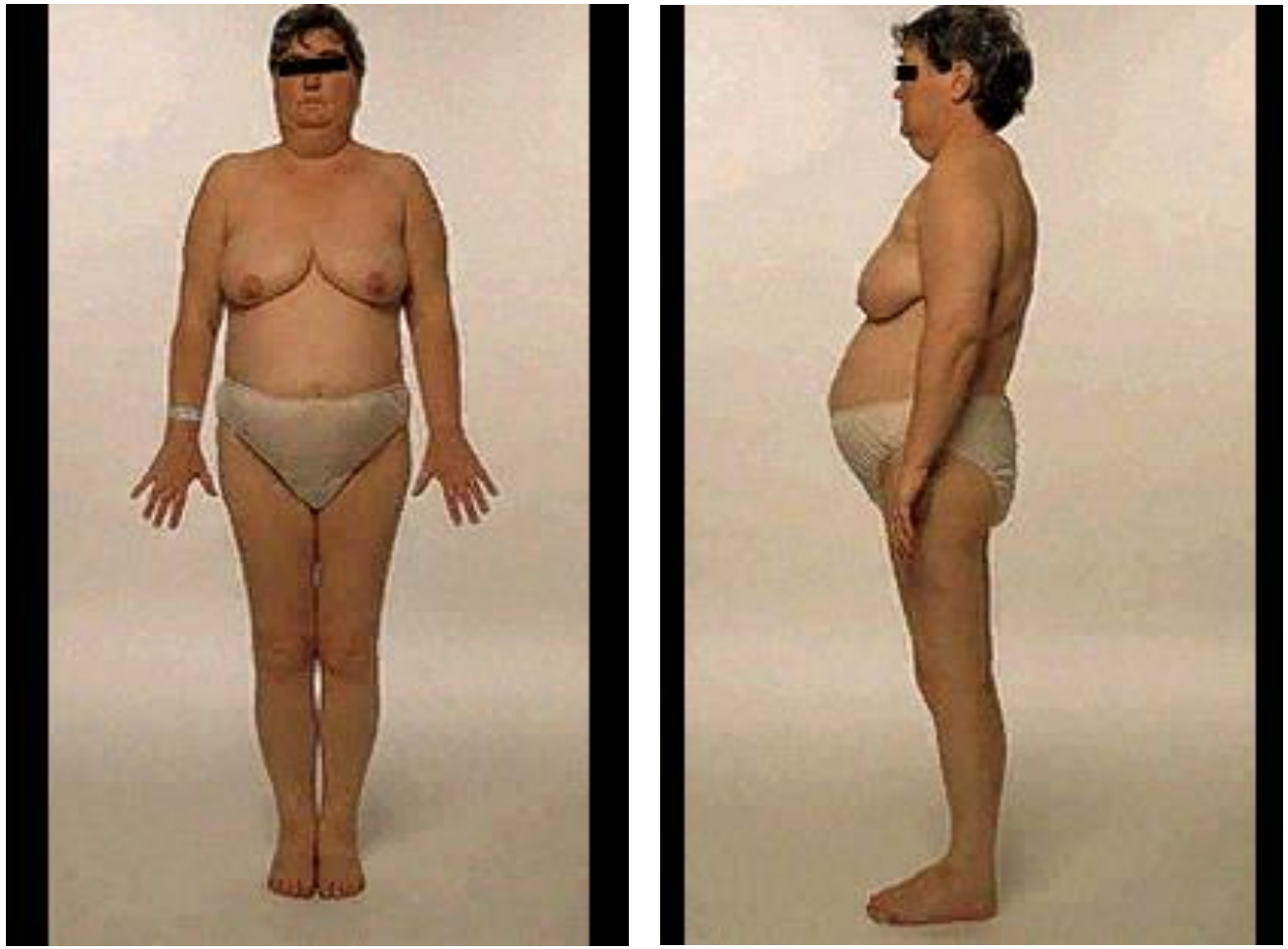

Donna di 42 anni affetta da Morbo di Cushing.
Da notare l’obesità centrale, la facies lunare, e il gibbo.